思春期特発性側弯症
二症例に対する
装具療法の効果について

長野県　原接骨院　原　隆

【 目 的 】

　昨年の本学会で重度思春期特発性側弯症に対し、ＲＨＰＩ療法、体操療法、装具療法により良好な経過が得られた症例報告をしたが、今回は特に装具療法について取り上げ、昨年の症例と合わせ他の症例でも良好な経過が得られ報告する。

【 対 象 】

症例　ＩＹ：医師より紹介された１６歳　女子
初検：平成１８年１２月９日

症例　ＮＭ：医師より紹介された１１歳　女子
初検：平成２５年６月２９日

【 方 法 】

治療法として前回報告した他の治療法も併用し開始した。

装具は大塚整体指導装具（実用新案登録済み）を使用し、装具完成時、補正時について、装具装着による改善度を、ともに立位背面からの外見所見と医師の診断のもと、ＸＰ検査によるCobb角を比較し、装具療法の効果についてみることにした。

【ＲＨＰＩ療法について】

側弯症矯正具

■側弯症矯正具の使用前
腰椎Cobb角約40°

■側弯症矯正具の使用時
腰椎Cobb角約30°

【装具の比較】

	ＮＭ （大塚整体指導装具）	ＵＭ （他社装具）
装具非装着	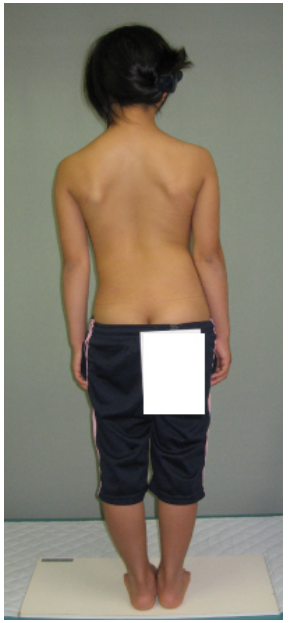	
装具装着時		

【結果１】

症例：ＮＭ

平成２５年７月

平成２５年８月

装具
非装着ＸＰ

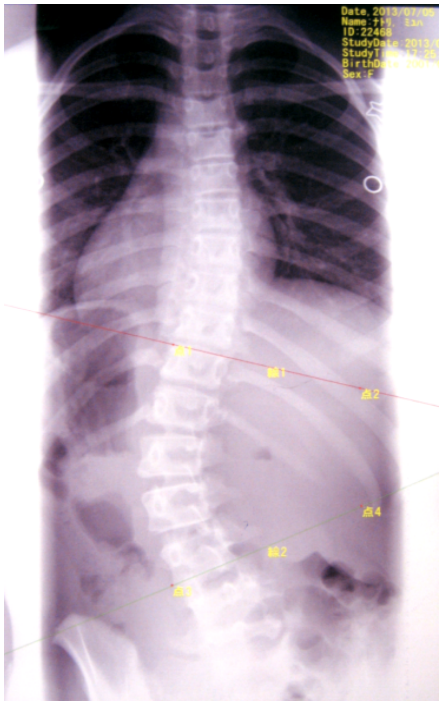

腰椎Cobb角
３８．６°

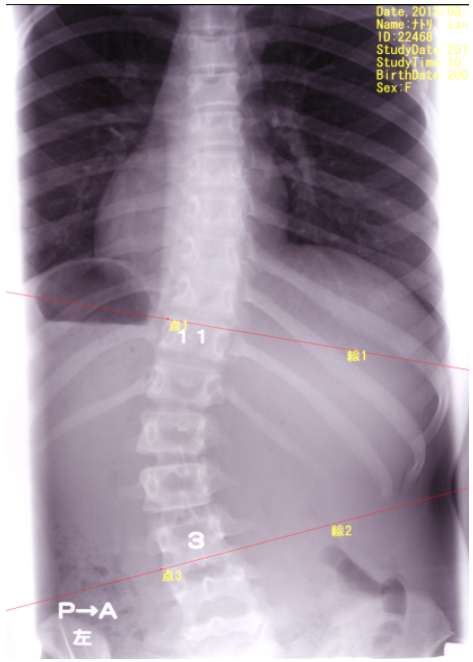

腰椎Cobb角
２６．５°

１ヵ月後

装具
装着時ＸＰ

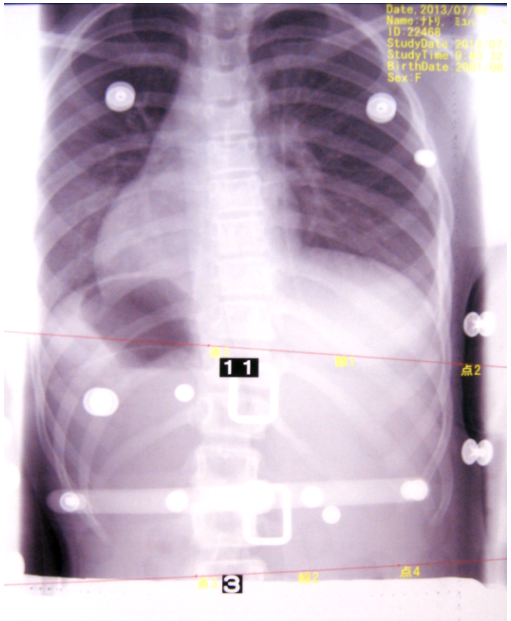

腰椎Cobb角
７．９°

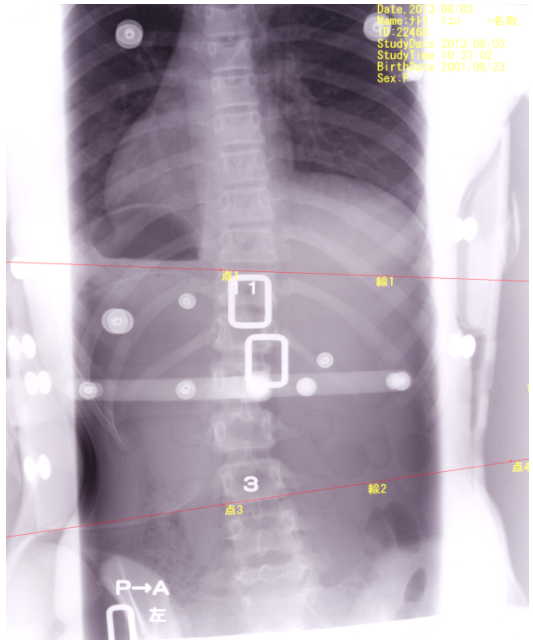

腰椎Cobb角
１１．６°

【結果２】

症例：ＩＹ

平成１９年１月

平成２５年７月

装具
非装着ＸＰ

胸椎Cobb角
２６．５°

腰椎Cobb角
５１．５°

胸椎Cobb角
３０．０°

腰椎Cobb角
４０．０°

装具
装着時ＸＰ

胸椎Cobb角
２０．５°

腰椎Cobb角
３３．０°

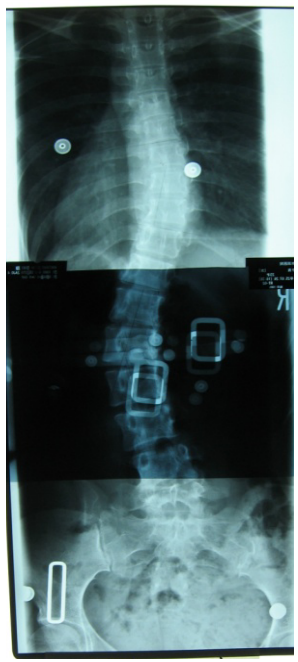

胸椎Cobb角
２０．０°

腰椎Cobb角
３０．０°

【結果３】症例：ＩＹ　－腰椎と胸椎のCobb角　時間的経過－

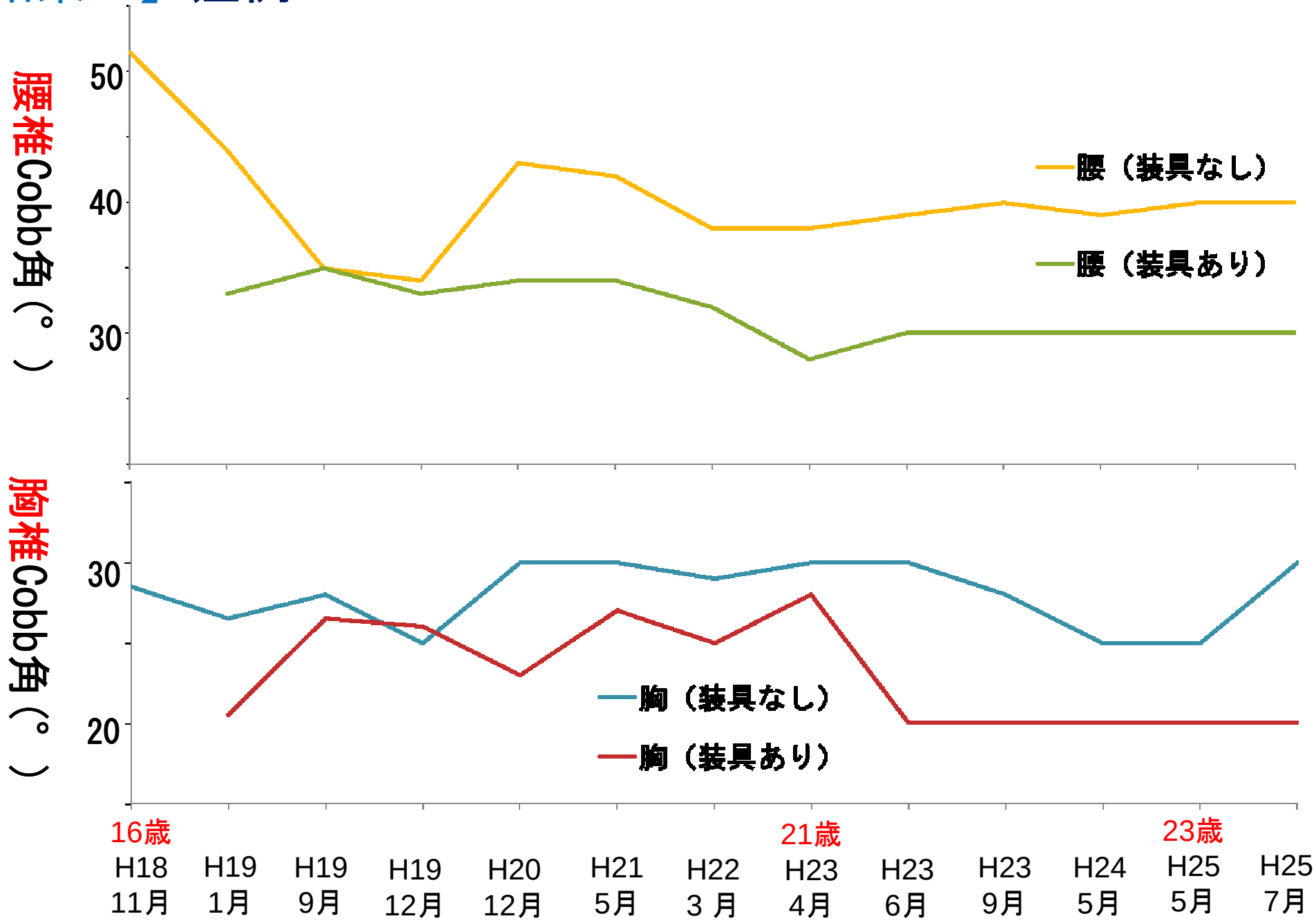

【結果４】

症例：ＩＹ

－ 第４．５腰椎椎間板ヘルニアのＭＲＩ画像 －

平成１８年１２月

平成２５年６月

【 考 察 】

　ＩＹの場合Cobb角が５０°以上のため、通常は手術療法が考えられるなか始めたが、１年目の改善度は顕著であったのに対し、２１歳頃から変化がなかったのは、介護施設に就職し移乗介助等で腰痛の誘因となる姿勢が、改善の妨げになっていたと思われるが、ヘルニアが完治したことは、側弯の再発を防いでいることも考えられる。

　またＩＹとＮＭの改善度の差については、ＩＹのグラフの変化からも、成長期か成人かの年齢的な差も関連していると推察される。

　装具療法において、装具は現状維持や進行を抑えるだけでなく、非装着時の状態で、どれだけ改善されたかが重要であると考えるが、２例ともに１０°以上の改善が確認できたことから、大塚整体指導装具は有用であったことを示唆する。

　改善した考察として、装具完成以後も随時装着状態が的確であるかどうかを確認し、外見上レントゲン上からも裏付けされた補正をしているとともに、装着者が長時間着用しても苦痛に感じない装具であったことが考えられる。

【 結 語 】

１．思春期特発性側弯症に、装具療法は二症例ではあるが有用であった。

２．初検時の年齢がＮＭが１１歳に対し、ＩＹは１６歳で、５０°以上あったことから学校検診等の推進により、早期発見が重要である。

３．この治療法を行うにあたっては、整形外科医との連携が必要不可欠であるが、早期発見に関しても同様である。